

KORONER ARTER HASTALIĞI BULUNAN HASTALARDA KAROTİS ARTER SİSTEMİNİN RENKLİ DOPPLER GÖRÜNTÜLEME YÖNTEMİYLE DEĞERLENDİRİLMESİ

THE EVALUATION CAROTID SYSTEM WITH COLOR DOPPLER IMAGING IN CORONARY ARTERY DISEASES

Selami SUMA, İbrahim YEKELER, Şule KARAKELLEOĞLU, Pınar POLAT, Münacettin CEVİZ, Mustafa ABANOZ, Akın LEVENT, Hikmet KOÇAK

Atatürk Üniversitesi Tıp Fakültesi Radyoloji (SS, PP, AL), Göğüs Kalp Damar Cerrahisi (İY, MC, MA) ve Kardiyoloji (ŞK, HK) Anabilim Dalı, Erzurum

Özet

Transiskemik atak ve nörodefisitli inme ve serebral infarktüs'ün yanısıra, serebrovasküler olayların klinik tipleri arasında asemptomatik grup'da önemli bir yer tutmaktadır.

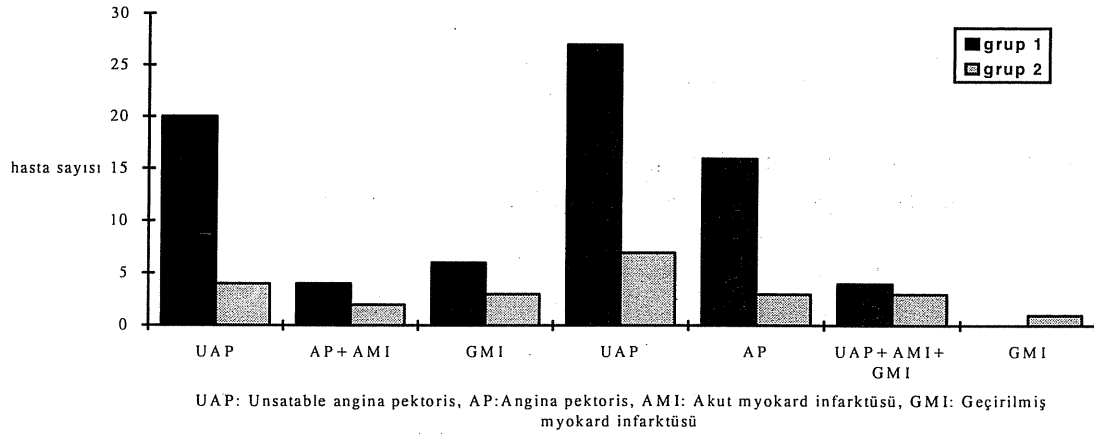
Atatürk Üniversitesi Tıp Fakültesi Kardiyoloji ve Göğüs Kalp Damar Cerrahisi Anabilim Dallarına koroner arter hastalığı tanılarıyla başvuran ve serebrovasküler olaylar yönünden asemptomatik olan 100 hasta çalışmamıza alındı. Renkli Doppler görüntüleme ile 100 hastanın 23'ünde karotis arter sistemlerinde intimal kalınlaşma veya plak oluşumu tesbit edildi. Karotis arterlerinde patoloji bulunmayanlar Grup I (n=77) ve patoloji bulunanlar Grup II (n=23) olarak ayrıldı. Grup I ve II'de ki hastalar retrospektif olarak klinik tanı, risk faktörleri ve koroner arteriografideki hasta damar sayısı yönünden karşılaştırılarak, koroner arterlerde patolojiye yol açan etyolojinin karotis arter sistemlerini ne derece etkilediği araştırıldı. Grup I' de; koroner arter hastalığı klinik tanısı yönünden geçirilmiş myokard infarktüsü 1. sırada (%35) yer alırken, ortalama risk faktörü sayısı 2.15 ± 0.89 ve koroner angiografi de ortalama hasta damar sayısı 2.45 ± 0.57 olarak bulundu. Grup II' de ise sırasıyla bu değerler %30.4, 2.95 ± 1.02 ($p < 0.001$) ve 2.17 ± 0.86 ($p > 0.05$) olarak bulundu. Özellikle geçirilmiş miyokard infarktüsü ile 3 ve daha fazla risk faktörü olan koroner arter hastalıklarında, koroner arter hasta damar sayılarına bakılmaksızın, serebrovasküler olaylar yönünden asemptomatik de olsalar rutin Renkli Doppler Görüntüleme ile karotis arterlerin incelenmesinin geçici iskemik atak ve nörodefisitli inme'nin erken tanı ve başarılı tedavisine önemli katkıları olacağı kanaatindeyiz.

Anahtar kelimeler: Koroner ateroskleroz, Koroner arter hastalığı, Karotis aterosklerozu

Summary

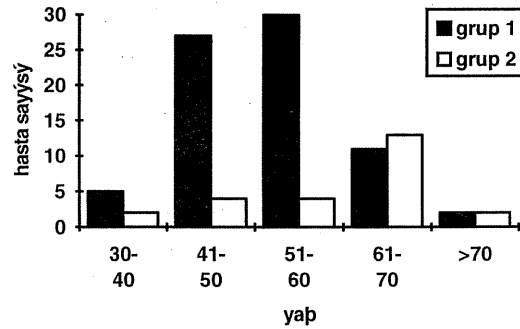
Aseptomatik group constitutes important part of serebrovascular disease clinic types in addition to Transient Ischemic Attack (TIA) and stroke with neurodeficit. We included in this study 100 patients applying our Cardiology and Thoracic and Cardiovascular Surgery clinics with the diagnose of Coronary Arteriel Disease (CAD) and asymptomatic for serebrovascular events- with Color Doppler Imaging (CDI) we determined increased intimal thickness and plaque formation in 23 of (Group I) this 100 patients. With CDI determined normal in 77 patients were Group II. By comparing retrospectively with clinical diagnoses, risk factors and number of pathological coronary artery in these 23 patients whom carotid arteriel system revealed pathology and others, the factors that effect the carotid arteriel system were examined. In these Group I patients myocardial infarction as a clinical diagnose of CAD was in the first place (35%), avarage number of risk factors were 2.15 ± 0.89 and with koroner angiography the average number of pathologic vessels were 2.45 ± 0.57 . In this Group II the sane results respectively 30.4%, 2.95 ± 1.02 ($p < 0.001$) and 2.17 ± 0.86 ($p > 0.05$). We thought that routine examination of carotid arteriel system with CDI in CAD patients with the history regardless of the number of pathologic coronary celsels and also asymptomatic of serebrovascular events, it would bring important advantage early diagnose and succesful treatment of TIA and stroke with neurodeficit.

Key words: Coronary Atherosclerosis, Coronary artery diseases, Carotid atherosclerosis

Şekil 1. Grup 1 ve 2 deki Hastaların Klinik Tanılarına Göre Dağılımı**Giriş**

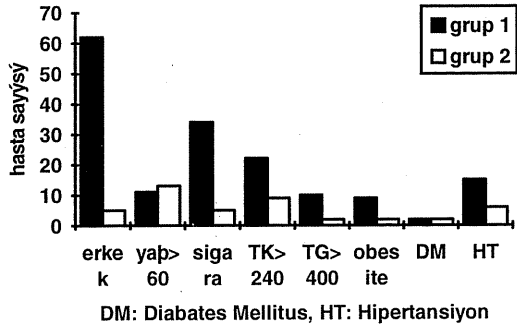
Servikal karotis arterinin ateromatöz hastalığı nedeniyle oluşan inme'nin her yıl ABD'de ki ölüm nedenleri arasında 3. sırada yer aldığı, yeni bir inme insidansının da yılda yaklaşık 160/100.000 oranında olduğu bildirilmektedir (1,2). Günümüzde ateroskleroz'un yaygın ve sistemik bir hastalık olması nedeniyle karotis arter sistemini ilgilendiren tutulumun erken tanı ve tedavisi büyük önem kazanmıştır. İskemik inmeye yol açan serebrovasküler olayların nedenleri arasında, %15 subaraknoid ve intraserebral hemoraji ile %85 karotis arter sistemine ait tromboembolizmler ve kardiyak kökenli emboliler bulunmaktadır (3,4). Aterosklerotik plakların belirlenmesinde; plak olan kesimde stenoz derecesinin tesbiti ve hız ölçümleri ile hemodinamik olarak belirgin stenozların tayini için en doğru tanı yöntemlerinden biri günümüzde renkli Doppler görüntüleme (RDG)'dir. Bu metod, angiografi ile kıyaslanabilecek ölçüde güvenilir sonuçlar vermektedir (5). Ayrıca bu metod ile ekstrakranial karotis aterosklerozun progresyon gösterip göstermediği de takip edilmektedir (6). RDG, angiografiden daha ucuz, noninvaziv ve daha kısa sürede bilgi veren bir metod olduğu için çalışmamızda tercih edilmiştir. Çalışmamızda Koroner arter hastalığı (KAH) olan hastalarda koronerlerde patolojiye yol açan aterosklerozun, serebrovasküler olaylar yönünden asemptomatik olan hastalarda karotis arter sistemlerinde tutup tutmadığını RDG ile belirlemek istedik. Amacımız, KAH'nın klinik tanısı, aterosklerotik risk faktörlerinin sayı/typleri ve koroner arterlerdeki hasta damar sayısının karotis arterleri ne derece etkilediğini belirlemektir. Ayrıca karotis arterlerinde oluşmaya başlamış intimal kalınlaşma veya bir plak'ın ileri derecede stenoz yapmadan veya

iskemik atak ya da inme'ye yol açmadan erken tanı ve tedavisinin yapılmasını sağlamaktır.

Şekil 2. Hastaların Yaş Dağılımı**Materyal ve Metod**

Atatürk Üniversitesi Tıp Fakültesi Araştırma Hastanesi Kardiyoloji Bilim Dalı ve Göğüs Kalp Damar Cerrahisi Anabilim Dalına koroner arter hastalığı ve koroner bypass operasyonu için 1994-1995 yılları arasında müracaat eden 82 'i erkek, 18'i kadın toplam 100 hasta çalışmamıza dahil edildi. Çalışma Göğüs Kalp Damar Cerrahisi, Kardiyoloji ve Radyodiagnostik Anabilim Dallarında yapıldı. Hastaların en küçüğü 37, en büyüğü 74 yaşında olup, yaş ortalaması 47.3 olarak saptandı. Hastaların hepsine perkütan teknikle koroner angiografi yapıldı. %50 veya daha fazla çap kaybı koroner lezyon olarak kaydedildi. Hastaların karotis arter sistemlerine ait anamnez ve fizik muayenelerinde GİA, inme ve karotisleri üzerinde trill-sufl bulunamamış olup, hepsi asemptomatik olarak değerlendirilmişlerdir. RDG, Toshiba SSA 270A cihazı ile (Toshiba American systems) 7.5 mHz lineer renkli dupleks transdüser kullanılarak yapılmıştır. İnceleme supin pozisyonda, transvers

Şekil 3. Hastaların Risk Faktörlerine Göre Dağılımı



ve longitudinal planlarda gerçekleştirildi. Ana karotid arterin net görüntüleneceği bir açıdan damarın pozisyonu ve bifürkasyon yeri saptandı. İnternal ve eksternal dallar birbirinden ayırt edilerek incelendi. İntimal kalınlaşma olup olmadığı araştırıldı. Damar duvarındaki iki paralel ekojen çizgi arasındaki genişlik normalde 1.2 mm olarak kabul edilir (7). Bu değer üstündeki ölçümler intimal kalınlaşma olarak yorumlandı. Karotis arterlerde izlenen plakların eko yapıları ve içerikleri, varsa obstrüksiyon derecesi araştırıldı. Renk modunda arter lümeninin tam olarak renklenip renklenmediği incelendi. 100 KAH'nın RDG sonucunda karotis arterlerinde patoloji bulunamayan 77'si Grup I olarak, patoloji bulunan 23'ü ise Grup II olarak ayrıldı. Her iki gruptaki hastalar, tanı, risk faktörleri ve tipleri ile koroner anjiyografi sonuçları karşılaştırılarak değerlendirildi. Çalışmamızdaki istatistiksel analizler student-t testi kullanılarak yapıldı.

P < 0.05 anlamlı olarak kabul edildi.

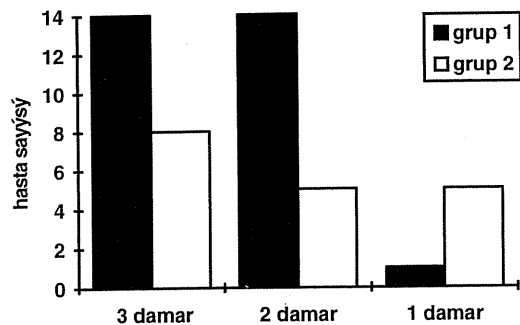
Bulgular

Hastaların klinik tanılarına göre değerlendirilmesinde Grup I' de 1. sırada 27 hasta ile (%35) geçirilmiş myokard infarktüsü (GMİ), 2. sırada 20 hasta ile (%25.9) Unstabil angina pectoris (UAP) + GMİ ve 3. sırada 16 hasta ile (%20.7) UAP grubu bulunuyordu. Grup II'de ise 1. sırada 7 hasta ile (%30.4) GMİ, 2. sırada 4 hasta ile (%17.3) UAP + GMİ yer alıyordu (Grafik 1).

Hastaların koroner arter risk faktörlerinden biri olan ileri yaşta olup olmamalarına göre değerlendirilmesinde Grup I'de 51-60 yaş arasında en fazla 30 hasta ile (%38.9) 1. sırayı alırken, Grup II'de ise 1. sırayı 61-70 yaş grubundaki 13 hasta (%56.5) almaktaydı (Grafik 2). Risk faktörlerinin tipleri açısından yapılan değerlendirmede; erkek cinsiyet, ileri yaş (> 60), total kolesterolün 240 mg ve trigliseritlerin 400

mg'in üzerinde olması, Kan basıncının 160/95'in üzerinde olması (hipertansiyon olarak), diabetes mellitus'un (DM) bulunması, obesite, sigara içimi risk faktörleri olarak değerlendirilmiştir. Risk faktörlerine göre, Grup I'de ilk sırada hastaların 62'sinin (%80.5) erkek olması, ikinci sırada 34 hastanın (%44.1) sigara kullanmıyor olması, üçüncü sırada 22 hastada (%28.5) total kolesterol yüksekliğinin bulunması geliyordu. Grup II'de ilk sıraları 15'er hasta (%65.2) ile erkek cinsiyet ve sigara kullanımı, ikinci sırayı 13 hasta (%56.2) ile ileri yaş ve üçüncü sırayı 9 hasta (%39.1) ile total kolesterol yüksekliği oluşturuyordu. Grup I ve II'deki hastaların risk faktörlerine göre dağılımı Grafik 3'de gösterilmiştir. 47 kroner anjiyografi endikasyonu konulan hastanın 29'u Grup I'de ve 18'ide Grup II'de bulunmaktaydı. Yapılan anjiyografilerinin incelenmesi sonucu Grup I'deki hastalardan 14 hastada 3 damar lezyonu (LAD, CX ve RCA), 14 hastada 2 damar lezyonu (LAD, CX/RCA) ve 1 hastada ise 1 damar lezyonu (LAD) bulundu. Grup II'de ise 8 hastada 3, 5 hastada 2 ve 5 hastada 1 damar lezyonu tesbit edildi. Grafik 4'de Grup I ve II'deki hastaların hasta damar lezyonuna göre dağılımı görülmektedir. KAH'ı nedeniyle hastaneye yatırılan hastalar non-invaziv bir tetkik olan RDG'ye gönderilip karotis arter sistemleri değerlendirilmiştir. Bu incelemeler sonucunda 100 hastanın 23 (%23)'ünde intimal kalınlaşma ile değişik tip ve derecelerde obstrüksiyon yapan plak (ülser, kalsifiye) tesbit edilmiştir ve bunlar Grup II olarak ele alınmıştır. Bu 23 hastanın 6 (%26)'sında bilateral karotis arterlerde intimal kalınlaşma (resim 1) ve 17 (%74)'sinde ise sağ, sol veya bilateral karotis arterlerinde 10'u kalsifiye (resim 2), 4'ü ülser, 3'ü ise değişik derecelerde obstrüksiyon yapmış plak oluşumu tesbit edilmiştir (resim 3) (tablo 1).

Şekil 4. Koroner Anjiyografi Sonuçlarına Göre Hasta Damar Sayısı Dağılımı



Tablo 1. Karotis Arter Sistem Patolojilerinde Tanı, Risk Faktörleri, Koroner Anjiyografi ve Renkli Doppler Görüntüleme Sonuçları

No	AS	Y	C	Tanı	risk faktörleri	koroner anjiyografide tespit edilen damar lezyon sayısı	renkli doppler görüntüleme
1	SB	65	E	UAP	Y,E,S,HT,DM	2	Sol CCA'da KP
2	HE	63	E	GMİ	Y,E,S,TK >	3	Sağ İCA'da KP
3	SY	66	E	GMİ	Y,E,S,TK >	3	Sağ CCA'da KP Sağ CCA'da %50,Sol CCA'da %10 obstrüksiyon yapan KP
4	İĞ	74	E	UAP+GMİ	Y,S,E,HT,TK>	3	Sol CCA'da KP
5	AE	64	E	AP +GMİ	Y,E	3	Sol CCA'da KP
6	NB	74	E	AP+GMİ	Y,E,TK >	2	Sağ CCA KP
7	AA	65	E	UAP+AMİ	Y,S,HT	3	Sol CCA KP
8	İG	61	E	AMİ	Y,S,HT	1	Sol İCA KP
9	MO	65	E	UAP+AMİ	Y,E,S	Yapılmadı	Sağ ve sol CCA'da KP
10	OK	61	E	GMİ	Y,S,TG>,TK>	1	Sağ ve sol CCA'da KP
11	MAÇ	65	K	UAP	Y,E,S	2	Sağ ve sol CCA'da KP
12	BT	66	E	AP	Y,E,S,HT	3	İK (1.6 mm)
13	YB	48	E	UAP+GMİ	E,TK>	1	İK (1.8 mm)
14	FA	56	E	UAP	E,S	1	İK (1.6 mm)
15	DY	51	E	GMİ	E,S	2	Sağ ve sol CCA'da ÜP
16	ZN	63	E	UAP+GMİ	Y,E,S,TK>	3	İK (1.7 mm)
17	DB	50	E	AMİ	E,DM	Yapılmadı	Sağ CCA'da %50 obstrüksiyon yapan KP
18	HK	58	E	AMİ	E,TK >	Yapılmadı	Sağ CCA'da ÜP
19	NB	45	E	AP	E,S	Yapılmadı	İK (1.9 mm)
20	PK	37	K	AP	S,TK>,Obesite	Yapılmadı	İK (1.9 mm)
21	HS	39	E	GMİ	E,Obesite	1	Sağ CCA'da %20-30 obstrüksiyon yapan KP
22	HK	48	E	GMİ	E,HT	2	Sol CCA'da ÜP
23	ZA	56	K	GMİ	TK >,TG >	3	Sağ CCA'da ÜP

*AS : Adı soyadı,*Y : Yaş,*C : Cinsiyet, *E : Erkek, K: Kadın, *UAP: Unstable anjina pektoris, *S : Sigara, *HT: Hipertansiyon, *DM : Diabetes Mellitus,*CCA: Kommon Karotid Arter, *İCA: İnternal Karotid Arter, *KP : Kalsifiye Plak, *TK : Total Kolesterol, *GMİ: Geçirilmiş Myokard İnfarktüsü, *AP : Anjina Pektoris,*AMİ: Akut Myokard İnfarktüsü, *TG : Trigliserit, *İK : İntimal Kalınlaşma, *ÜP : Ülsere Plak

Tartışma

Serebrovasküler olayların klinik tipleri başlıca; ani başlayan ve 24 saat dolmadan kaybolan unilateral motor veya duyuşsal bozukluk, konuşma bozukluğu, homonim hemianopsi, konstrüksiyel apraksi olarak tanımlanan GİA, Nörodefisitli Yerleşmiş İnme, Serebral İnfarktüs ve Asemptomatik grup olmak üzere 4 grubda yer almaktadır. GİA veya inme geçiren hastalar zaten hastaneye müracaat etmekte ve bunların tedavisi yapılmaktadır. Özellikle serebrovasküler olaylar açısından asemptomatik olan hastalarda herhangi bir taramada ortaya çıkan karotis arter sistemlerinde %70'in üzerindeki stenozların yılda yaklaşık %5 inme ve %18 GİA'a yol açtığı bildirilmektedir (8,9). Barnes ve ark.ları Kardiovaskler cerrahi uygulanan hastalarda %10-20 oranında asemptomatik karotis arter hastalığı tesbit ettiklerini bildirmektelerdir(10). O'leary ve ark.ları da kardiovasküler hastalığı olan 5201 hastalık bir çalışmada; erkeklerde %75, kadınlarda %62 oranında karotis lezyonu olduğunu bildirmektelerdir (11). Yine bazı çalışmalarda da GİA'lı semptomatik hastalar ile, asemptomatik karotid üfürümlü ve inme geçiren hastaların %30-60'ında pozitif treadmill testi ve angiografik olarak KAH varlığını tesbit etmişlerdir (12-14). Bu durum her iki hastalığın aynı etyolojiye bağlı olduğu ve risk faktörlerinin benzerliği ile

açıklanmaktadır (10). Tüm bu nedenlerle koroner arter lezyonu olanlarda karotis arter lezyonlarının varlığının araştırılması gerekliliği ortadadır. Bu yüzden GİA ve inme yerleşmeden karotis arter sistemlerinin basit ve güvenilir bir noninvaziv yöntem olan RDG ile rutin olarak incelenmesinin erken tanı ve tedavide başarı oranını artıracağı açıktır (5,6) Karotis arter sistemleri incelenip patolojileri araştırırken günümüze değin yapılan birçok çalışmada anjiyografi; intrakranial damarlar konusunda bilgi vermesi, king ve coilingleri daha iyi göstermesi, multiplanar rotasyon yapabilmesi ve %95 ve üzeri darlıklarda spesifitesi nedeniyle "gold standart" olarak kabul edilmektedir. Ancak RDG; ucuz ve kolay uygulanan non-invaziv bir laboratuvar metodudur. Ayrıca RDG'de damar lümeni ve duvarının direkt incelenmesi mümkündür. Böylece damar duvarında plak varlığı ve intimal kalınlaşma kolayca tespit edilebilmektedir. Damar lümeni ile aynı ekoda izlenen plaklar ise damar lümeni renkli akım sinyalleri ile doldurulduğunda görülür hale gelir. Plak nedeni ile darlık olan bölgede spektral analiz çizdirilerek akım hızları ve spektral değerlendirme yapılır. Stenoz derecesi hem akım hızları belirlenerek ve hemde rezidüel lümen çapı ile gerçek damar çapı belirlenerek tesbit edilir. Oysa anjiyografide gerçek damar çapı değil rezidüel lümen belirlenir ve stenoz derecesi rezidüel lümen çapı daha distalde bulunan normal damar çapı ile karşılaştırılarak tesbit edilmeye

çalışılır, veya aynı seviyede duvar kalsifikasyonu damar çapını belirtmede marker olarak kabul edilir. Oysa duvar kalsifikasyonu her vakada uniform şekilde olmayabilir (15,16). Bu yüzden çalışmamızı RDG ile yapmayı uygun bulduk. Ancak RDG ile karotis arterleri incelerken, hangi risk grubu hastalarda bunu tercih edeceğimizi bilmek de önemlidir. Çalışmamızın amaçlarından biri de budur. Çalışmaya alınan 100 hastadan hem Grup I hem de II'yi oluşturan hastaların klinik tanılarında ilk sırada (sırasıyla %34 ve %30.4) GMİ 'lü hastalar mevcuttu. Risk faktörlerinin sayı ve tipleri yönünden yapılan değerlendirmede ise, yaş yönünden Grup I'de ilk sırayı 51-60 yaş arası 30 hasta (%38.9), ikinci sırayı 41-50 arası 27 hasta (%35) ve üçüncü sırayı 61-70 arasında 11 hasta (%14.2) oluşturuyordu. Grup II'de ilk sırada 61-70 yaş arasında bulunan 13 hasta (%65.5), ikinci ve üçüncü sıraları ise 4'er hasta ile 41-50 ve 51-60 yaşları arasındaki hastalar oluşturuyordu. Ortalama risk faktörü sayısı ise, Grup I'de 2.15 ± 0.89 iken Grup II'de 2.95 ± 1.02 ($p < 0.001$) olarak bulundu. Risk faktörlerinin tiplerine göre yapılan değerlendirmede Grup I'de 1. sırayı 62 hasta ile (%80.5) erkek cinsiyet, 2. sırayı 34 hasta ile (%44.1) sigara kullanımı, 3. sırayı 22 hasta ile (%28.5) total kolesterol yüksekliği ve 4. sırayı 15 hasta ile (%19.4) HT oluşturuyordu. Grup II' de aynı risk faktörleri sırasında olmak üzere 1.sırayı 15'er hasta ile (%65.2) erkek cinsiyet ve sigara kullanımı, 2. sırayı 13 hasta ile (%56.5) total kolesterol yüksekliği ve 3. sırayı 3 hasta ile (%13) HT oluşturmakta idi. O'lear ve ark.ları yaptıkları bir çalışmada da, karotis arter lezyonunun özellikle ileri yaş erkeklerde kadınlardan daha yüksek oranda görüldüğünü bildirmekte idiler (11).

Koroner arter angiografisi endikasyonu konularak angiografi yapılan 47 hastadan Grup I'de bulunan 29 hastada ortalama hasta damar sayısı 2.45 ± 0.57 bulunurken, Grup II'de bulunan 18 hastada ortalama hasta damar sayısı 2.17 ± 0.86 bulunmuştur ($p < 0.05$). Bu da göstermektedir ki, çalışmamızda koroner angiografide belirlenen hasta damar sayısının fazlalığı ile karotis arter sistemlerindeki patoloji arasında anlamlı bir ilişki yoktur. Bu çalışmada sonuç olarak, KAH'ı olan 3 veya daha fazla risk faktörüne sahip (özellikle; ileri yaş, erkek cinsiyet, sigara kullanımı, total kolesterol yüksekliği ve HT) hastalarda, serebrovasküler olaylar yönünden asemptomatik'de olsalar, rutin RDG ile karotis arterlerin incelenmesinin GİA ve nörodefisitli inme'nin önlenmesine önemli katkıları olacağı kanaatindeyiz. Bu nedenle iskemik kalp hastalıklı hastaların karotis arterlerinin RDG ile rutin olarak incelenmesini önermekteyiz.

Kaynaklar

1. Moore WS, Mohr JP, Najafi H, Robertson JT, Stoney RJ, Toole JF: Carotid endarterectomy: Practice guidelines. J Vasc Surg. 153:469, 1992.

2. Rutherford RB (Ed.): Vascular Surgery. Philadelphia, W B Saunders Co, Vol:II, pp:1456-1473, 1995.
3. Hertzner NR, Flanagan RA Jr, O'Hara PJ: Surgical versus nonoperative treatment of asymptomatic carotid stenosis. Ann Surg 204:163, 1986.
4. Dixon S, Pais SO, Raviola C: Natural history of nonstenotic asymptomatic ulcerative lesions of carotid artery. Arch Surg 117:1493, 1982.
5. Taylor DC, Strandness DE: Carotid artery duplex scanning. J. Clin Ultrasound 15:635-644, 1987.
6. Roederer GO, Langlois YE, Jager KA, Primozich JF, Beach KW, Phillips DJ, Strandness DE Jr: The natural history of carotid arterial disease in asymptomatic patients with servical bruits. Stroke 15:605-613, 1984.
7. Carrol BA: Carotid sonography. Radiology 178 :303-313, 1991.
8. Hertzner NR, Beven EG, O'hara PJ, Krajewski LP: A prospective study of vein patch angioplasty during carotid endarterectomy. An Surg 206: 628, 1987.
9. Meissner I, Wiebers DO, Whisnat JP, O'Fallon WM: The natural history of asymptomatic carotid artery occlusive lesions. JAMA 20:258, 1987.
10. Barnes RW, Liebman PR, Marszalek PB, Kirk CL, Goldman MH: The natural history of asymptomatic carotid disease in patients undergoing cardiovascular surgery. Surgery 1075-1083, 1981.
11. O'leary DH, Polak JF, Kronmal RA, Kittner SJ, Bond MG, Wolfson SK, Bommer W, Price TR, Gardin JM, Savage PJ: Distribution and correlates of sonographically detected carotid artery disease in the caerdiovascular health study. Stroke 23:1752-1760, 1992.
12. Rokey R, Rolak LA, Harati Y, Kutka N, Verani MS: coronary aetery disease in patients with serebrovascular disease: A prospective study. Ann Neurol 16:50-53, 1984.
13. Di Pasquale G, Andreoli A, Pinelli G, Grazi P, Manini G, Tognetti F, Testa C: Cerebral ischemia and asymptomatic coronary aetery disease. A prospective study of 83 patients. Stroke 17:1098-1101, 1986.
14. Hertzner NR, Young JR, Beven EG, Graor RA, O2Hara PJ, Ruschhaupt WF, deWolfe VG, Maljovec LC: coronary angiography in 506 patients with extracranial cerebrovascular disease. Arch Intern Med 145:849-852, 1985.
15. Scott J. Erickson, Mewisesen MW, Foley WD: Stenosis of the internal carotid artery: Assesment using colour doppler imaging compared with angiography. AJR 152:1299-1305, 1989.
16. William D. Middleton, W. Dennis Foley, Thomas L. Lawson: Color-flow doppler imaging of carotid artery abnormalities. AJR 150:419-425, 1988.